
Hjärnskador hos foster till följd av myggbett – en kort historik över zikaviruset

ESSI KORHONEN OCH OLLI VAPALAHTI

På kort tid förändrades zikaviruset från att ha varit en sällsynt och exotisk abovirusinfektion i marginalen till att bli ett globalt infektionshot, särskilt efter att viruset hade spridit sig och utvecklats till en epidemi i Syd- och Mellanamerika. I slutet av 2015 misstänktes det att viruset hade en koppling till mikrocefali hos foster och kopplingen bekräftades senare. I likhet med denguevirus sprids zikaviruset via "gula febern-myggor" (*Aedes aegypti*) och orsakar vanligen en ofarlig sjukdom med feber och hudutslag som påminner om denguefeber. Oftast hör också konjunktivit till symtombilden. Viruset smittar inte bara via myggor utan också vid sexuell kontakt och blodtransfusioner. Enligt de nyaste bedömningarna leder uppskattningsvis 14 procent av infektioner under graviditet till fosterskador, "kongenialt zikavirussyndrom", och 1–3 procent till mikrocefali. Hos vuxna och barn kan virusinfektionen leda till Guillain-Barrés syndrom eller orsaka meningit, encefalit, myelit eller generaliserad infektion hos immunsupprimerade. I den akuta fasen bygger diagnostiken på påvisning av nukleinsyror och senare på serologi, som dock försvåras av korsreaktioner med andra flavivirus, särskilt med denguevirus. Infektionen lämnar efter sig bestående immunitet. Effektiva vaccin håller på att tas fram, men inga vaccin finns än så länge att tillgå på marknaden. Följaktligen är insektsbekämpning och avrådda resmål (par som planerar att skaffa barn eller där kvinnan är gravid ska undvika epidemiområden) de vanligaste sätten att bekämpa spridningen. Å andra sidan kommer den ökande immuniteten bland befolkningen sannolikt att motverka att viruset fortsatt cirkulerar.

Det var inte många virusforskare som tidigare hade hört talas om det sällsynta och till synes ofarliga zikaviruset som isolerades från apor i Ziikaskogen i Uganda 1947. Sommaren 2015 deltog en brasiliansk kollega, professor Figueiredo från trakterna kring Sao Paulo, i ett

Sigrid Jusélius-symposium som vi arrangerade på Hanaholmen. Under ett föredrag om nya infektionshot presenterade han zikaviruset som hade fått fotfäste i Brasilien. De första fallen hade upptäckts i början av 2015 och viruset föreföll att vara en ofarlig släkting till dengueviruset. I vilket fall som helst var viruset så nära släkt med dengueviruset att en infektion med zikavirus serologiskt sett utan vidare kunde diagnostiseras som dengue. För att få en säker diagnos behövdes det specifik detektion av framför allt virusets nukleinsyra.

Till vår förvåning kunde vi redan samma sommar ställa diagnosen zikavirusinfektion på en finländsk resenär, men det geografiska området var den verkligt stora överraskningen. Personen hade varit anställd för ett finskt företag på Maldiverna och återvänt till Finland med hudutslag och lätt feber. Utifrån serologin föreföll diagnosen att vara denguevirus och företagshälsovården ville ha det utrett vilketdera av de fyra denguevirusen det var fråga om. Vid nya undersökningar kom det

SKRIBENTERNA

Essi Korhonen, FD, är forskare vid Helsingfors universitets medicinska och veterinärmedicinska fakultet. Hennes doktorsavhandling behandlade ett flavivirus som sprids av myggor.

Olli Vapalahti, MD, är docent i virologi och specialistläkare i klinisk mikrobiologi. Han är professor i zoonosvirologi vid veterinärmedicinska fakulteten samt vikarierande överläkare vid HUSLAB. Hans forskningsgrupp undersöker sjukdomar som sprids via naturen, bland annat arbovirus.

fram att det inte var denguevirus, utan en zikavirusinfektion. Diagnosen verifierades med så kallad *pan-flavi-nukleinsyrareplikation* (1) som gjordes på urinprov och innefattade ett flertal flavivirus besläktade med dengue. Vid detektering klarar sig dengue- och zikavirus något längre i urin än i serum, där de kan upptäckas bara under en kort tid vid akut infektion. En sekvensbit från ett urinprov i Finland bekräftade att det epidemiska zikaviruset, som vid det laget hade hunnit påträffas i Amerika, också hade fått fotfäste på öarna i Indiska oceanen, där det aldrig tidigare hade påträffats.

De här fallen representerade emellertid relativt betydelselösa fynd som inte intresserade så många andra än ett fåtal arbovirologer. Men så började det hända i slutet av november 2015. Ett drygt halvår efter att zikaviruset hade påträffats i nordöstra Brasilien upptäcktes en aldrig tidigare påträffad anhopning av fall av mikrocefali. Redan tidigare hade viruset påträffats kring Stilla havet och det hade rapporterats om tydliga kopplingar mellan zikavirusinfektion och Guillain-Barrés syndrom. Allt medan epidemin spred sig deklarerade WHO i februari 2016 att utbrottet utgjorde ett internationellt hot mot folkhälsan, PHEIC ("Public Health Emergency of International Concern"). I brist på dokumenterad information krävde detta hot bland annat att zikavirusinfektioner, mikrocefali och Guillain-Barrés syndrom skulle följas upp mer minutöst och att det gjordes närmare undersökningar för att klarlägga orsakssambandet mellan viruset och mikrocefali. Vidare måste både diagnostiken och bekämpningsmetoderna förbättras (2).

I december 2015 gav testet med pan-flavinukleinsyrareplikation positivt resultat hos en gravid finländsk kvinna, som hade varit på semester i ett epidemiområde en månad tidigare. Viruset föreföll att ha blivit kvar i kroppen för att replikera efter den akuta fasen, eventuellt i moderkakan eller fostret. Närmare bildundersökningar visade att fostrets hjärna var svårt skadad, bland annat vidgade hjärnventriklar, förtvinad pannlob, förkortad corpus callosum och avstannad normal tillväxt av huvudomfånget. Graviditeten avbröts och zikaviruset isolerades från hjärnvävnad hos fostret. Tillsammans med utdragen viremi bekräftade detta orsakssambandet mellan zikavirusinfektionen under graviditeten och hjärnskadorna hos fostret (3). Lite tidigare hade slovenska forskare avbildat hela zikavirusgenomet i hjärnan på ett foster med

mikrocefali hos en kvinna som hade varit i Brasilien i början av sin graviditet (4).

Senare gjordes samma upptäckt experimentellt hos makakiapor. Efter en infektion blir viruset kvar för att persistera i blodbanan hos gravida apor och ungarna får mikrocefali, men också andra skador på det centrala nervsystemet (5–7). Mikrocefali som följd av en kongenital zikavirusinfektion upptäcktes samtidigt hos många andra djur, rentav hos kycklingar (8). Vidare upptäckte man att viruset på cellnivå kan växa hos många olika celltyper. Extra bra växer viruset i nervceller och nervstamceller och orsakar beroende på stam och dos apoptos och störd celledelning, vilket passar in på de kliniska iakttagelserna. Också i cellerna i moderkakan växer viruset bra (9–11).

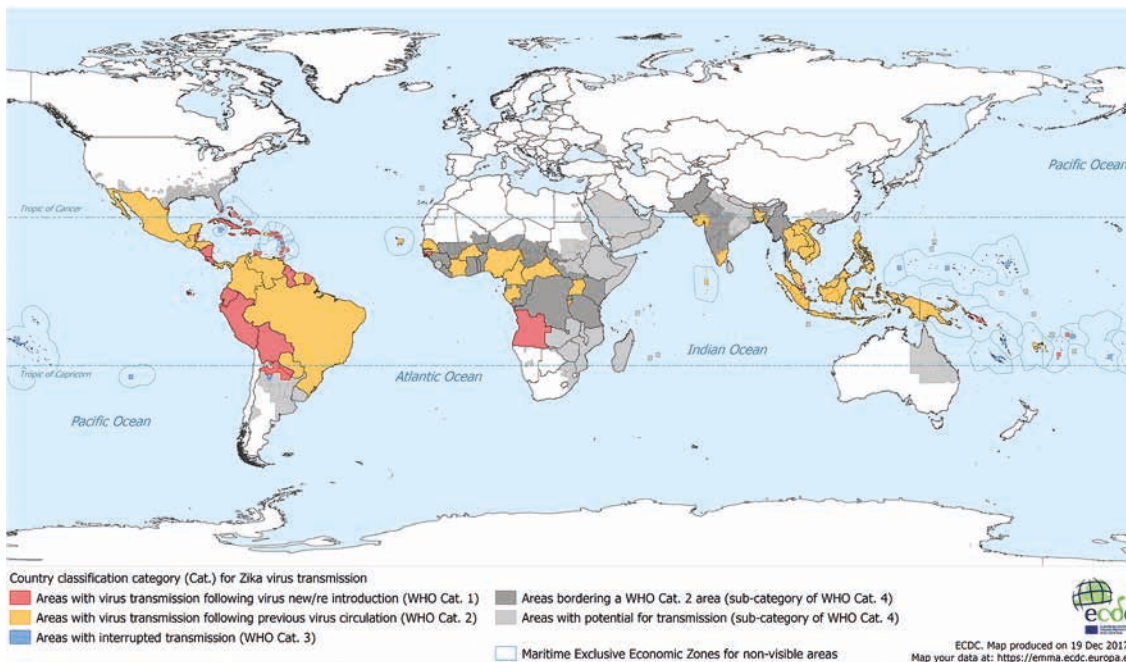
Zikavirus – struktur och replikering i korthet

Zikaviruset hör precis som dengueviruset och TBE-viruset till släktet flavivirus och vidare till virusfamiljen *Flaviviridae*. De är 50 millimeter stora virus omgivna av en mantel. Det 11 kb stora RNA-genomet är samtidigt en sändare som kodar för tio proteiner. Flavivirusen förökar och knoppar sig i det endoplasmatiske nätverket. Tillsammans med RNA bildar C-proteinet kapsiden, medan M- och E-proteinerna bildar ytskikten på viruset. E-proteinet hos flavivirusen har i så hög grad samma struktur att de ger korsreaktioner i många serologiska test. Proteinet NS1 spelar en viktig roll vid replikationen, men det utsondras också från cellen ut i blodbanan där det reagerar tillsammans med komplementprotein och hämmar immunsvaret. Genetiskt sett delas flavivirusen in i fästing- och myggburna virus, virus överfört av leddjur och virus som uteslutande är insektburna.

Epidemiologi

Utbredning

Zikaviruset upptäcktes i Uganda redan 1947, men före 2007 var ingenting annat känt än att viruset hade gett upphov till enstaka lindriga sjukdomsfall i Afrika och Sydostasien. Överlag uppfattades zikaviruset som en ofarlig släkting till dengueviruset. Men så orsakade viruset en epidemi på Yapöarna i Mikronesien och efter det spreds det på några år till Franska Polynesien och Sydamerika (12). Vid utbrottet i Brasilien 2015 såg man första gången att förekomsten av mikrocefali hade




Figur 1. Zikavirusets utbredning i dagsläget. Källa: ECDC 21.12.2017. ecdc.europa.eu/en/publications-data/current-zika-transmission-worldwide.

mångdubblats, men senare kom det fram att fall av mikrocefali relaterade till zikavirusinfektion hade funnits redan vid samma tid som – eller lite efter – epidemin i Polynesien (13). För närvarande förekommer zikaviruset i Syd- och Mellanamerika, Afrika och Sydostasien (Figur 1). Förekomstområdena kan förändras snabbt och viremiska resenärer kan sprida viruset till nya områden om det råkar finnas lämpliga myggarter där som spridit viruset. I själva verket tror man att epidemin i Franska Polynesien fick sin början med en turist som hade återvänt dit från en resa till Filippinierna. Det finns två kända linjer av zikaviruset, en afrikansk och en asiatisk. Det har varit den asiatiska linjen som har stått bakom de stora epidemierna och som har associerats till neurologiska symtom och mikrocefali.

Smittvägar

Den vanligaste smittvägen är myggbett. Den myggart som huvudsakligen sprider zikaviruset är en nära släkting till den som sprider dengueviruset, nämligen *Aedes aegypti* (Figur 2). Också myggarten *Aedes albopictus* av asiatiskt ursprung och även känd som tigermyggan har konstaterats kunna sprida zikaviruset. I motsats till malaria som mestadels förekommer i avlägsna trakter är zika och dengue sjukdomar som uppträder i urbana miljöer, vilket beror på de spridande myggar-



Figur 2. Myggor som sprider zikavirus, a) *Aedes aegypti* och b) *Aedes albopictus*. Foto: Anders Lindströms arkiv/SVA (Statens veterinärmedicinska anstalt).

ternas preferenser vid val av livsmiljö. Dessa myggarter finns än så länge inte i Finland, men *Ae. albopictus* finns redan nu i Sydeuropa och i vissa delar av Centraleuropa. Man kan anta att myggarten med den globala uppvärmningen utvidgar sitt spridningsområde norrut, men i Finland kommer den knappast att påträffas de närmaste decennierna.

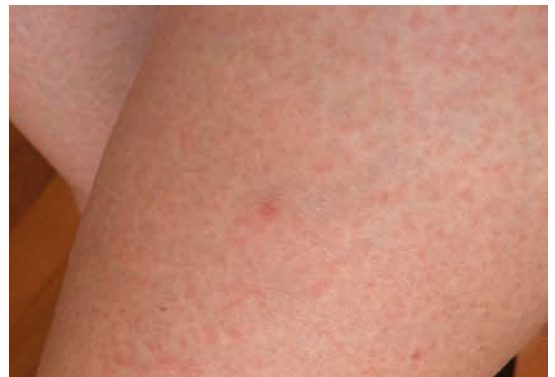Utöver överföring via myggbett kan zikaviruset överföras antingen sexuellt eller från modern till fostret under graviditet eller vid förlossning. Dessutom har överföring via blodtransfusion rapporterats. Flera månader efter överföringen kan zikaviruset påträffas i sperma med bibehållen infektionskapacitet (14).

Klinisk bild

Inkubationstiden från ett myggbett till de första symtomen är 3–12 dagar och den kliniska bilden varierar stort. Hos vuxna går infektionen oftast över helt utan symtom och utan att de drabbade själva vet om smittan. En typisk symtombild hos vuxna är en febersjukdom i kombination med makulopapulärt hudutslag (Figur 3), huvudvärk, muskelsmärta, ledsmärta och inte minst konjunktivit som är så typisk för zikaviruset. Sjukdomsbilden är dock lindrig och symtomen läker av sig själva på ungefär en vecka. Vidare är symtomen relativt ospecifika och påminner mycket om symtomen vid infektioner orsakade av dengue- ja chikungunyavirusen som överförs via samma myggarter och förekommer i samma områden (15). Det är så gott som omöjligt att skilja infektionerna från varandra enbart på grundval av symtom och besökta länder. Exempelvis antas det att zikaviruset ursprungligen kom till Brasilien redan 2013, men att den till en början inte upptäcktes eftersom symtomen hade så stora likheter med dengue- och chikungunyavirusen (16).

Till följd av zikavirusets neurotropism kan neurologiska komplikationer, exempelvis Guillain-Barrés syndrom, neuropati, encefalit och myelit, uppträda både hos vuxna och hos barn. Men de är relativt sällsynta (uppskattad förekomst för GBS 2/10 000 zikavirusinfektioner) (17).

De allvarligaste formerna av zikavirusinfektion förekommer när viruset överförs till gravida kvinnor. Merparten av infektionerna är uppenbarligen ofarliga för fostret, men i vissa fall kan viruset ge upphov till komplexa neurologiska utvecklingsstörningar hos fostret. Av dem är mikrocefali den mest kända störningen. Mikrocefali har utvecklats



Figur 3. Hudutslag vid zikavirusinfektion.

i ungefär 1–3 procent av infektionerna under fosterstadiet, och ungefär 14 procent av fostren uppskattas få neurologiska komplikationer och andra störningar (18, 19). De utvecklingsstörningar som orsakas av zikaviruset, i första hand neurologiska störningar och ögonbesvär, kallas kongenitalt zikavirusyndrom. Utöver att en zikavirusinfektion orsakar utvecklingsstörningar i fostret kan den öka risken för missfall eller för tidig födelse. Än så länge finns det ingen exakt kunskap om hur barnets hälsa påverkas långsiktigt av zikavirusinfektion hos modern under graviditeten eftersom fenomenet i sig självt är så nytt. Uppföljningsstudier har dock gett vid handen att också barn som synbarligen varit friska vid födelsen senare i livet kan utveckla problem associerade till zikavirusinfektionen under fosterstadiet (20). Om vårdpersonalen känner igen symtomen på störningarna är det lättare att ge familjen hjälp på bästa sätt. Också i djurförsök har förekommit tecken som tyder på mer långvarig påverkan av det centrala nervsystemet utan att det funnits synliga skador vid tidpunkten för födelsen (21). Det är uppenbart att vi behöver mer ingående resultat från långvariga och kontrollerade uppföljningsstudier, men de låter än så länge vänta på sig.

Diagnostik

Infektionen kan diagnostiseras på patienter genom att påvisa zikavirusets nukleinsyra eller genom att bestämma zikavirus-specifika IgM- och IgG-antikroppar. Virusets RNA kan påvisas i serum från den akuta fasen (den första veckan); å andra sidan är urinprov och helblodsprov längre positiva, åtminstone fram till den andra veckan i initialstadiet. Hos gravida kvinnor kan virusets genom detekteras längre i blodbanan (22–24, 3).

Ett serologiskt problem är att det förekommer korsreaktioner mellan flavivirusen, särskilt med dengueviruset. Av IgG-svaret går det inte att med säkerhet sluta sig till att det handlar om ett infekterat flavivirus. Å andra sidan uppstår det inget zikavirus-IgM-svar alls hos personer med tidigare denguevirusinfektion (vilket är största delen av befolkningen i endemiska områden) vid akut zikavirusinfektion. Zikavirusantikroppar kan påvisas mer specifikt om man använder virusets NS1-protein som antigen. Det är användbart i synnerhet hos resenärer med zikasmitta, som inte haft tidigare denguevirusinfektion. Testet zikavirus IgM-EIA är vanligen positivt från och med den andra sjukdomsveckan och i en vecka framåt (22, 23).

Prevention och bekämpning

I skrivande stund finns det inget vaccin på marknaden för profylax av zikavirusinfektion. Detta trots att arbetet med att utveckla ett vaccin pågår för fullt och det genomförs kliniska tester och resultaten från djurförsök med både konventionellt och gentekniskt framtagna vaccin är lovande till exempel på andra primater (26). Sett i ett större perspektiv är kontrollen av den zikaspridande myggan en viktig del av de smittpreventiva åtgärderna. Zikaviruset sprids av myggor i släktet *Aedes aegypti* och de trivs väl i närheten av platser där människor bor och använder så gott som vilket stillastående vatten som helst som äggläggningssplats. Bland annat bildäck, hinkar och tunnor är utmärkta myggkläckeri. Resenärer kan själva skydda sig mot myggbett med lämplig klädsel och myggmedel. I motsats till myggorna i släktet *Anopheles* som sprider malaria är myggorna i släktet *Aedes* aktiva på dagarna. Därför är det inget hundra procentigt skydd mot zikavirusmitta att skydda sängen med myggnät. Gravida kvinnor bör över huvud taget undvika att resa till områden där zikavirus förekommer. Om en resa trots det måste göras, är det bra att prata med sin läkare om riskerna och hur de kan undvikas. I och med att zikaviruset kan överföras via sperma bör det noteras att också partnern kan smitta en gravid kvinna med viruset. Institutet för hälsa och välfärd och EU:s smittskyddsmyndighet (ECDC) har uppdaterade rekommendationer och annan information om riskområden på sina webbplatser.

Sammanfattning

Zikaviruset är ett exempel på ett nytt globalt infektionshot som utvecklats och realiserats snabbt. Zikaviruset kan cirkulera på samma ställen som dengueviruset, vilket innebär att möjligheterna att spridas i bland annat Indien, Kina och Afrika existerar och i själva verket redan delvis har blivit verklighet. Den ökande immuniteten i populationen i Sydamerika får epidemiglöden att falna, men viruset kommer att finnas kvar där och kan ta en sväng via diverse djungler bland andra myggor och primater. Det kommer att finnas mycket arbete framöver trots att verktygslådan för zikaviruset inom en snar framtid kompletteras med ett vaccin och trots att diagnosmetoderna samtidigt förbättras. Detsamma gäller utredningarna av prognosen vid infektion i fosterlivet, förståelsen av patogenesen och framtagningen av eventuella läkemedelsbehandlingar.

Essi Korhonen

essi.korhonen@helsinki.fi

Olli Vapalahti

olli.vapalahti@helsinki.fi

Inga bindningar

Referenser

1. Korhonen EM, Huhtamo E, Smura T, Kallio-Kokko H et al. Zika virus infection in a traveller returning from the Maldives, June 2015. *Euro Surveill*. 2016;21:2.
2. Heymann DL, Hodgson A, Sall AA, Freedman DO et al. Zika virus and microcephaly: why is this situation a PHEIC? *Lancet*. 2016;387(10020):719–721.
3. Driggers RW, Ho CY, Korhonen EM, Kuivanen S et al. Zika Virus Infection with Prolonged Maternal Viremia and Fetal Brain Abnormalities. *N Engl J Med*. 2016;374(22):2142–51.
4. Mlakar L, Korva M, Tul N, Popovi M et al. Zika Virus Associated with Microcephaly. *N Engl J Med*. 2016;374(10):951–8.
5. Dudley DM, Aliota MT, Mohr EL, Weiler AM et al. A rhesus macaque model of Asian-lineage Zika virus infection. *Nat Commun*. 2016;28:7:12204.
6. Adams Waldorf KM, Stencel-Baerenwald JE, Kapur RP, Studholme C et al. Fetal brain lesions after subcutaneous inoculation of Zika virus in a pregnant nonhuman primate. *Nat Med*. 2016;22(11):1256–59.
7. Adams Waldorf KM, Nelson BR, Stencel-Baerenwald JE, Studholme C et al. Congenital Zika virus infection as a silent pathology with loss of neurogenic output in the fetal brain. *Nat Med*. 2018;24(3):368–374.
8. Goodfellow FT, Tesla B, Simchick G, Zhao Q et al. Zika Virus Induced Mortality and Microcephaly in Chicken Embryos. *Stem Cells Dev*. 2016;25(22):1691–97.
9. Li C, Xu D, Ye Q, Hong S, Jiang Y et al. Zika Virus Disrupts Neural Progenitor Development and Leads to Microcephaly in Mice. *Cell Stem Cell*. 2016;19(1):120–126.
10. Gabriel E, Ramani A, Karow U, Gottardo M et al. Recent Zika Virus Isolates Induce Premature Differentiation of Neural Progenitors in Human Brain Organoids. *Cell Stem Cell*. 2017;20(3):397–406.
11. Kuivanen S, Korhonen EM, Helisten AA, Huhtamo E et al. Differences in the growth properties of Zika virus foetal brain isolate and related epidemic strains in vitro. *J Gen Virol*. 2017;98(7):1744–1748.

-
12. Kindhauser MK, Allen T, Frank V, Santhana RS, Dye C. Zika: the origin and spread of a mosquito-borne virus. *Bull World Health Organ.* 2016;94(9):675-686C.
 13. Cauchemez S, Besnard M, Bompard P, Dub T et al. Association between Zika virus and microcephaly in French Polynesia, 2013-15: a retrospective study. *Lancet.* 2016;387(10033):2125-2132.
 14. Medina FA, Torres G, Acevedo J, Fonseca S et al. Duration of Infectious Zika Virus in Semen and Serum. *J Infect Dis.* 2018.
 15. Duffy MR, Chen T. H, Hancock WT, Powers AM et al. Zika virus outbreak on Yap Island, Federated States of Micronesia. *N Engl J Med.* 2009;360(24):2536-43.
 16. Faria NR, Azevedo RDS, Kraemer MUG, Souza R et al. Zika virus in the Americas: Early epidemiological and genetic findings. *Science.* 2016;352(6283):345-349.
 17. Mier-Y-Teran-Romero L, Delorey MJ, Sejvar JJ, Johansson MA et al. Guillain-Barré syndrome risk among individuals infected with Zika virus: a multi-country assessment. *BMC Med.* 2018;16(1):67.
 18. Rice ME, Galang RR, Roth NM et al. Vital Signs: Zika-Associated Birth Defects and Neurodevelopmental Abnormalities Possibly Associated with Congenital Zika Virus Infection – U.S. Territories and Freely Associated States, 2018. *MMWR Morb Mortal Wkly Rep* 2018;67:858-867. DOI: <http://dx.doi.org/10.15585/mmwr.mm6731e1>.
 19. Brasil P, Pereira JP Jr, Moreira ME, Ribeiro Nogueira RM et al. Virus Infection in Pregnant Women in Rio de Janeiro. *N Engl J Med.* 2016;375(24):2321-34.
 20. CDC, 2018. <https://www.cdc.gov/vitalsigns/zika-territories/>.
 21. Stanelle-Bertram S, Walendy-Gnirß K, Speiseder T, Thiele S et al. Male offspring born to mildly ZIKV-infected mice are at risk of developing neurocognitive disorders in adulthood. *Nat Microbiol.* 2018 Sep 10.
 22. Barzon L, Percivalle E, Pacenti M, Rovida F et al. Virus and Antibody Dynamics in Travelers With Acute Zika Virus Infection. *Clin Infect Dis.* 2018;66(8):1173-80.
 23. Mansuy JM, Mengelle C, Pasquier C, Chapuy-Regaud S et al. Zika Virus Infection and Prolonged Viremia in Whole-Blood Specimens. *Emerg Infect Dis.* 2017;23(5):863-865.
 24. Suy A, Sulleiro E, Rodó C, Vázquez É et al. Prolonged Zika Virus Viremia during Pregnancy. *N Engl J Med.* 2016;375(26):2611-13.
 25. Simmons G, Stone M, Busch M. P. Arbovirus Diagnostics: From Bad to Worse due to Expanding Dengue Virus Vaccination and Zika Virus Epidemics. *Clinical Infectious Diseases,* 2018;66:8:1181-83.
 26. Abbink P, Larocca RA, De La Barrera RA, Bricault CA et al. Protective efficacy of multiple vaccine platforms against Zika virus challenge in rhesus monkeys. *Science.* 2016;353(6304):1129-32.

Summary

Brain-damage in fetuses from a mosquito bite – a short history of Zika viruses

Zika virus (ZIKV) transformed from a marginal arbovirus into a global health threat in 2015-16 when the congenital infection was associated with microcephaly. Acute infection is a mild dengue-like illness with fever, rash, and conjunctivitis. Transmission occurs by yellow fever (Aedes aegypti) mosquitoes, occasionally via sex and by blood transfusion. Fetal damage follows 14% (microcephaly, 1-3%) of infections that occur during pregnancy. Complications include Guillain-Barré syndrome or meningitis/encephalitis. Diagnostics occurs by early detection of ZIKV-RNA, later by serology, complicated by flavivirus cross-reactions. Vaccines are still under development, so mosquito control and restriction of travel during and before pregnancy remain means of prevention.